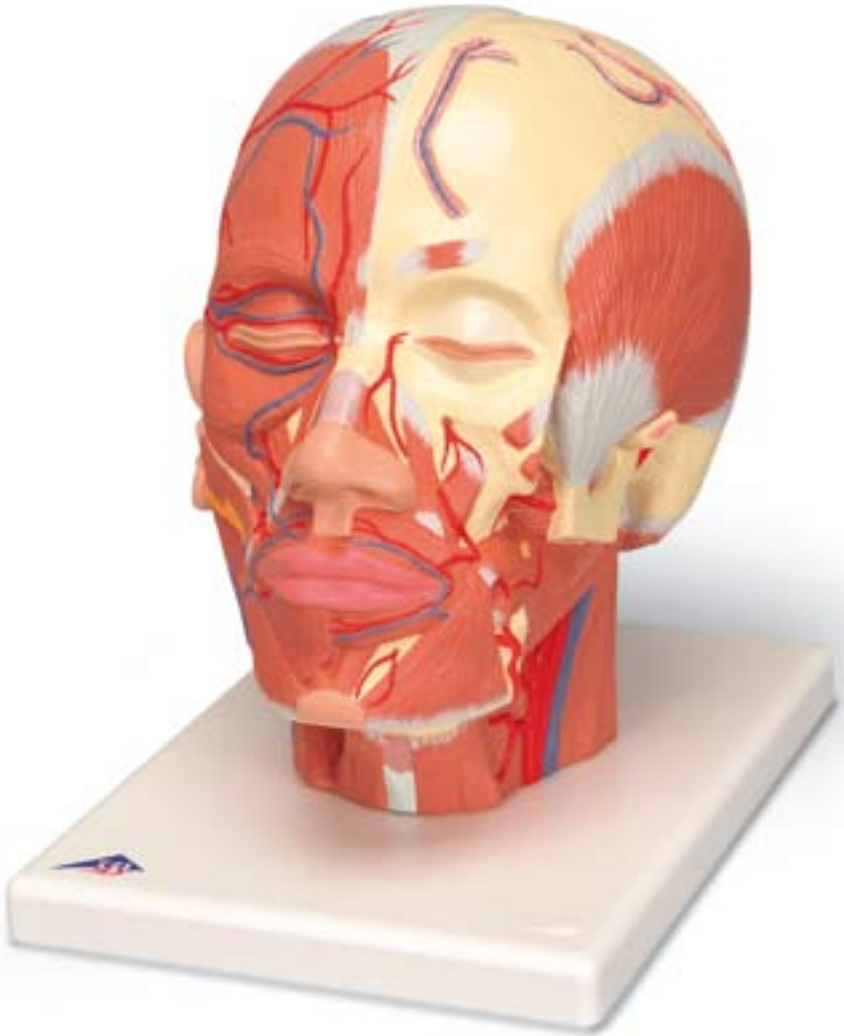




*...going one step further*



**VB128**



- 1 M. occipitofrontalis, venter frontalis
- 2 M. orbicularis oculi
  - Pars orbitalis
  - Pars palpebralis
- 3 M. procerus
- 4 M. levator labii superioris alaeque nasi
- 5 M. nasalis, pars transversa
- 6 M. levator labii superioris
- 7 M. zygomaticus minor
- 8 M. zygomaticus major
- 9 M. risorius
- 10 M. orbicularis oris
- 11 M. depressor labii inferioris
- 12 M. depressor anguli oris
- 13 M. mentalis
- 14 M. buccinator
- 15 M. auricularis anterior
- 16 M. auricularis superior
- 17 M. auricularis posterior
- 18 M. masseter
- 19 M. sternocleidomastoideus
- 20 M. sternohyoideus
- 21 M. omohyoideus, venter superior
- 22 Mandibula
- 23 Glandula parotidea
- 24 Ductus parotideus
- 25 M. levator anguli oris
- 26 M. corrugator supercilii
- 27 M. temporalis
- 28 M. pterygoideus lateralis
- 29 M. pterygoideus medialis
- 30 M. splenius capitis
- 31 M. levator scapulae
- 32 M. scalenus posterior
- 33 M. scalenus medius
- 34 M. digastricus, venter posterior
- 35 Tarsus superior
- 36 Tarsus inferior
- 37 Lig. palpebrale mediale
- 38 Os frontale
- 39 Os parietale
- 40 Sutura coronalis
- 41 Foramen infraorbitale
- 42 Processus mastoideus
- 43 Meatus acusticus externus
- 44 Processus zygomaticus
- 45 M. stylohyoideus
- 46 M. styloglossus
- 47 M. scalenus anterior
- 48 M. hyoglossus
- 49 M. mylohyoideus
- 50 M. digastricus, venter anterior
- 51 Os hyoideum
- 52 Cartilago thyroidea
- 53 Membrana thyrohyoidea
- 54 Glandula submandibularis
- 55 Auricula
- 56 M. occipitofrontalis, venter occipitalis
- 57 M. trapezius
- 58 M. semispinalis capitis
- 59 Galea aponeurotica [Aponeurosis epicranialis]
- 60 Os occipitale
- 61 Sutura lambdoidea
- 62 Sutura sagittalis
- 63 A. carotis externa
- 64 A. thyroidea superior
- 65 A. laryngea superior
- 66 A. lingualis
- 67 A. facialis
- 68 A. labialis inferior
- 69 A. labialis superior
- 70 A. infraorbitalis
- 71 A. angularis
- 72 Arcus palpebralis inferior
- 73 Arcus palpebralis superior
- 74 A. supratrochlearis
- 75 V. facialis
- 76 V. labialis inferior
- 77 V. labialis superior
- 78 V. angularis
- 79 V. palpebralis inferior
- 80 V. palpebralis superior
- 81 V. jugularis externa
- 82 A. et V. temporalis superficialis
- 83 A. et V. transversa faciei
- 84 A. et V. supraorbitalis
- 85 A. carotis communis
- 86 A. carotis interna
- 87 V. jugularis interna
- 88 A. temporalis superficialis
- 89 A. maxillaris
- 90 A. buccalis
- 91 A. alveolaris superior posterior
- 92 A. alveolaris inferior, ramus mentalis
- 93 V. diploica frontalis
- 94 A. submentalialis
- 95 A. sphenopalatina
- 96 V. auricularis posterior
- 97 A. occipitalis
- 98 V. occipitalis
- 99 V. diploica occipitalis
- 100 V. diploica temporalis posterior

# Head Musculature with Nerves

English

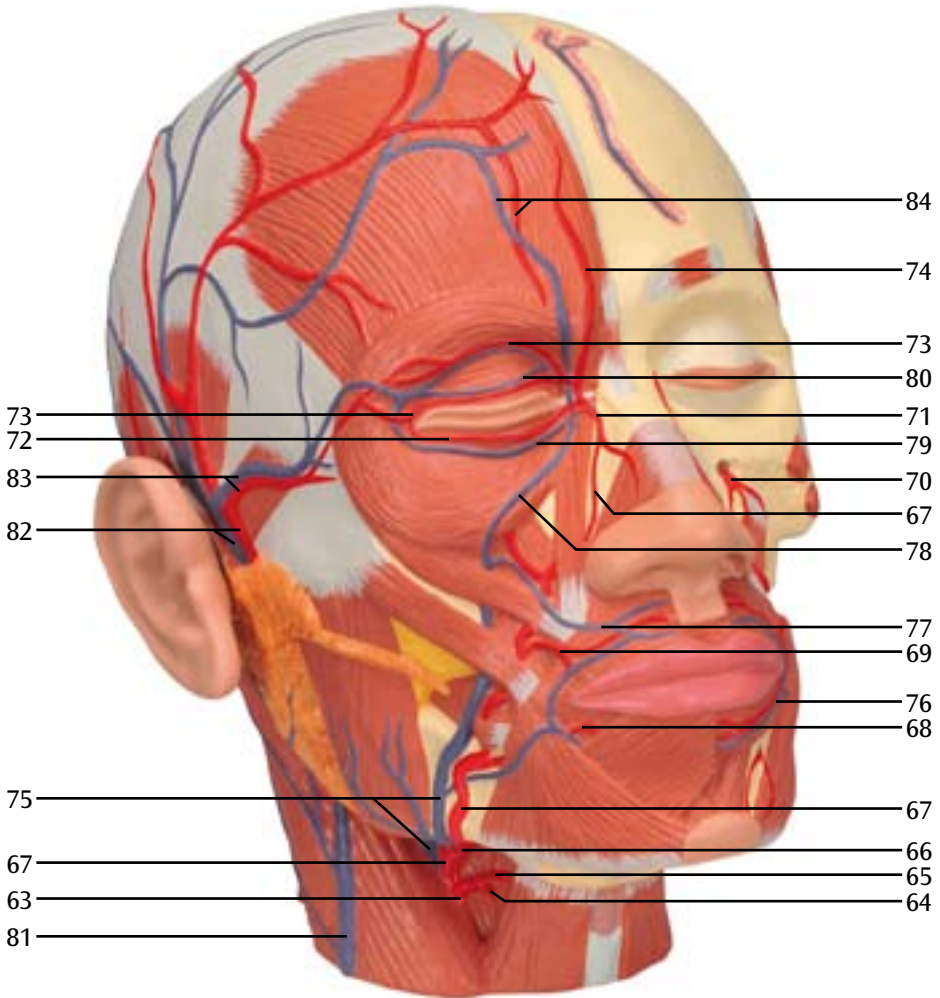
- 1 Occipitofrontalis muscle, frontal belly
- 2 Orbicularis oculi muscle  
(sphincter muscle around the eye)  
orbital part of frontal bone palpebral part
- 3 Procerus muscle (muscle of aggression)
- 4 Levator labii superioris alaeque nasi muscle  
(elevator muscle of upper lip and wing of nose)
- 5 Transverse part of nasalis muscle
- 6 Levator labii superioris muscle (upper lip raiser)
- 7 Zygomaticus minor muscle
- 8 Zygomaticus major muscle
- 9 Risorius muscle
- 10 Orbicularis oris muscle  
(sphincter muscle around the mouth)
- 11 Labii inferioris depressor muscle  
(lower lip depressor)
- 12 Anguli oris depressor muscle  
(lip corner depressor)
- 13 Chin muscle (chin raiser)
- 14 Buccinator muscle (dimpler)
- 15 Anterior auricular muscle
- 16 Superior auricular muscle
- 17 Posterior auricular muscle
- 18 Masseter muscle
- 19 Sternocleidomastoid muscle
- 20 Sternohyoideus muscle
- 21 Omohyoid muscle, superior belly
- 22 Mandible (lower jaw)
- 23 Parotid gland
- 24 Parotid duct
- 25 Levator anguli oris muscle (cheek puffer)
- 26 Corrugator supercilii muscle (frowning muscle)
- 27 Temporal muscle
- 28 Lateral pterygoid muscle
- 29 Medial pterygoid muscle
- 30 Splenius capitis muscle
- 31 Levator scapulae muscle
- 32 Posterior scalene muscle
- 33 Middle scalene muscles
- 34 Digastric muscle, posterior belly
- 35 Superior tarsal muscle
- 36 Inferior tarsal muscle
- 37 Medial palpebral ligament
- 38 Frontal bone
- 39 Parietal bone
- 40 Coronal suture
- 41 Infraorbital foramen
- 42 Mastoid process
- 43 External acoustic meatus
- 44 Zygomatic process
- 45 Stylohyoid muscle
- 46 Styloglossus muscle
- 47 Anterior scalene muscle
- 48 Mylohyoid muscle
- 49 Hyoglossus muscle
- 50 Digastric muscle, anterior belly
- 51 Hyoid bone
- 52 Thyroid cartilage
- 53 Thyrohyoid membrane
- 54 Submandibular gland
- 55 Auricle
- 56 Occipitofrontalis muscle, occipital belly
- 57 Trapezius muscle
- 58 Semispinalis capitis muscle
- 59 Galea aponeurotica (epicranial aponeurosis)
- 60 Occipital bone
- 61 Lambdoid suture
- 62 Sagittal suture
- 63 External carotid artery
- 64 Superior thyroid artery
- 65 Superior laryngeal artery
- 66 Lingual artery
- 67 Facial artery
- 68 Inferior labial artery
- 69 Superior labial artery
- 70 Infraorbital artery
- 71 Angular artery
- 72 Inferior palpebral arch
- 73 Superior palpebral arch  
4 Supratrochlear artery
- 75 Facial vein
- 76 Inferior labial vein
- 77 Superior labial vein
- 78 Angular vein
- 79 Inferior palpebral vein
- 80 Superior palpebral vein
- 81 External jugular vein
- 82 Superficial temporal artery and vein
- 83 Transverse facial artery and vein
- 84 Supraorbital artery and vein
- 85 Common carotid artery
- 86 Internal carotid artery
- 87 Internal jugular vein
- 88 Superficial temporal artery
- 89 Maxillary artery
- 90 Buccal artery
- 91 Posterior superior alveolar artery
- 92 Inferior alveolar artery, mental branch
- 93 Frontal diploic vein
- 94 Submental artery
- 95 Sphenopalatine artery
- 96 Posterior auricular vein
- 97 Occipital artery
- 98 Occipital vein
- 99 Occipital diploic vein
- 100 Posterior temporal diploic vein

# Kopfmuskulatur mit Nerven

- 1 Hinterhaupt-Stirn-Muskel, Stirnbauch
- 2 Ringmuskel des Auges  
Augenhöhleenteil  
Augenlidteil
- 3 Nasenwurzelrunzler
- 4 Heber der Oberlippe und des Nasenflügels
- 5 Nasenmuskel, querverlaufender Teil
- 6 Heber der Oberlippe
- 7 Kleiner Jochbeinmuskel
- 8 Großer Jochbeinmuskel
- 9 Lachmuskel
- 10 Ringmuskel des Mundes
- 11 Senker der Unterlippe
- 12 Senker des Mundwinkels
- 13 Kinnmuskel
- 14 Wangenmuskel
- 15 Vorderer Ohrmuskel
- 16 Oberer Ohrmuskel
- 17 Hinterer Ohrmuskel
- 18 Kaumuskel
- 19 Kopfwender [Brustbein-Schlüsselbein-  
Warzenfortsatz-Muskel]
- 20 Brustbein-Zungenbein-Muskel
- 21 Schulter-Zungenbein-Muskel
- 22 Unterkiefer
- 23 Ohrspeicheldrüse
- 24 Ausführungsgang der Ohrspeicheldrüse
- 25 Heber des Mundwinkels
- 26 Augenbraunenrunzler
- 27 Schläfenmuskel
- 28 Äußerer Flügelmuskel
- 29 Innerer Flügelmuskel
- 30 Bauschmuskel des Kopfes  
[Riemenmuskel des Kopfes]
- 31 Heber des Schulterblattes
- 32 Hinterer Treppenmuskel  
[Hinterer Rippenhalter]
- 33 Mittlerer Treppenmuskel  
[Mittlerer Rippenhalter]
- 34 Zweibäuchiger Muskel, hinterer Bauch
- 35 Obere Lidplatte
- 36 Untere Lidplatte
- 37 Inneres Lidband
- 38 Stirnbein
- 39 Scheitelbein
- 40 Kranznaht
- 41 Unteraugenhöhlenloch
- 42 Warzenfortsatz
- 43 Äußerer Gehörgang
- 44 Jochbeinfortsatz (Schnittfläche)
- 45 Griffelfortsatz-Zungenbein-Muskel
- 46 Griffelfortsatz-Zungen-Muskel
- 47 Vorderer Treppenmuskel  
[Vorderer Rippenhalter]
- 48 Zungenbein-Zungen-Muskel
- 49 Kiefer-Zungenbein-Muskel
- 50 Zweibäuchiger Muskel, vorderer Bauch
- 51 Zungenbein
- 52 Schildknorpel
- 53 Schildknorpel-Zungenbein-Membran
- 54 Unterkieferspeicheldrüse
- 55 Ohrmuschel
- 56 Hinterhaupt-Stirn-Muskel, Hinterhauptbauch
- 57 Trapezmuskel [Kapuzenmuskel,  
Kappenmuskel]
- 58 Halbdornmuskel des Kopfes
- 59 Sehnenhaube
- 60 Hinterhauptbein
- 61 Lambdanaht
- 62 Pfeilnaht
- 63 Äußere Halsschlagader
- 64 Obere Schilddrüsenarterie
- 65 Obere Kehlkopfarterie
- 66 Zungenarterie
- 67 Gesichtsarterie
- 68 Untere Lippenarterie
- 69 Obere Lippenarterie
- 70 Unteraugenhöhlenarterie
- 71 Augenwinkelarterie
- 72 Unterer Augenlidarterienbogen
- 73 Oberer Augenlidarterienbogen
- 74 Innere Stirnarterie
- 75 Gesichtsvene
- 76 Untere Lippenvene
- 77 Obere Lippenvene
- 78 Augenwinkelvene
- 79 Untere Augenlidvene
- 80 Obere Augenlidvene
- 81 Äußere Drosselvene
- 82 Oberflächliche Schläfenarterie und -vene
- 83 Querverlaufende Arterie und Vene des Gesichts
- 84 Überaugenhöhlenarterie und -vene
- 85 Gemeinsame Halsschlagader
- 86 Innere Halsschlagader
- 87 Innere Drosselvene
- 88 Oberflächliche Schläfenarterie
- 89 Oberkieferarterie
- 90 Wangenarterie
- 91 Hintere obere Zahnfächerarterie
- 92 Untere Zahnfächerarterie, Kinnast
- 93 Stirnseitige Schädeldachvene
- 94 Unterkinnarterie
- 95 Keilbein-Gaumen-Arterie
- 96 Hintere Ohrvene
- 97 Hinterhauptarterie
- 98 Hinterhauptvene
- 99 Hinterhauptseitige Schädeldachvene
- 100 Hintere schläfenseitige Schädeldachvene

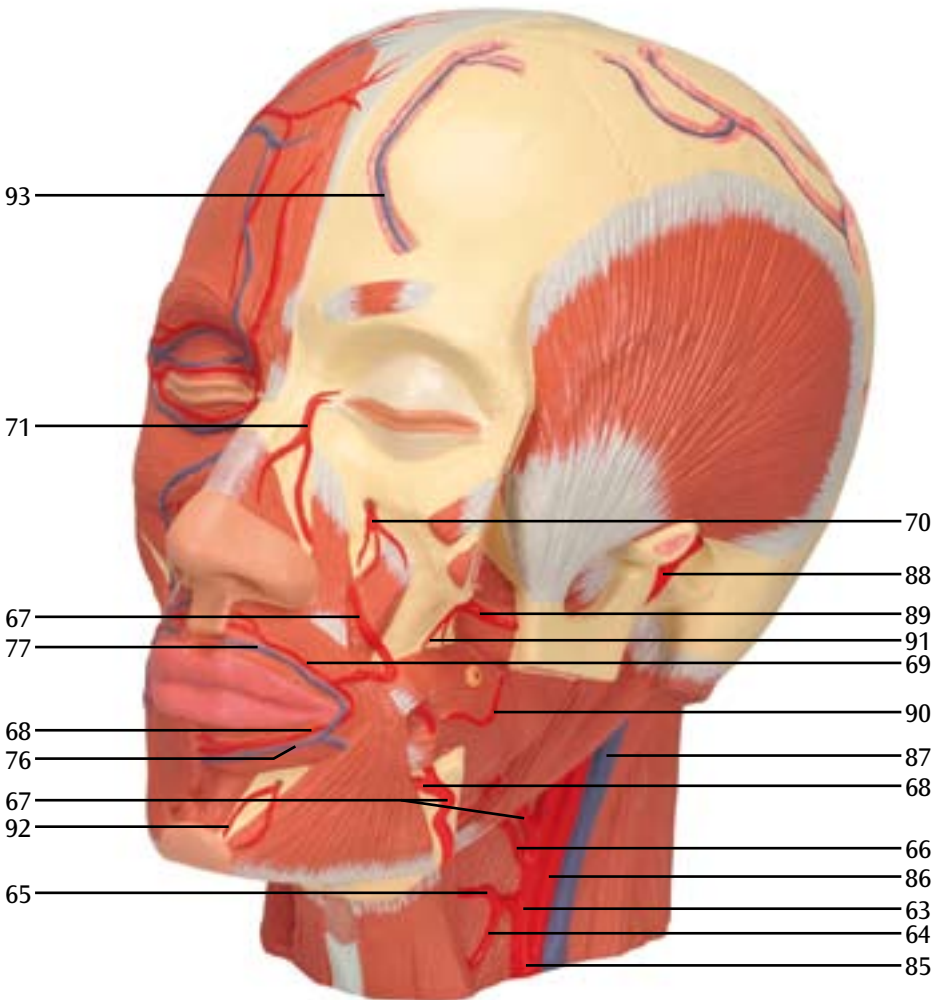
# E

**Blood vessels of the head, frontal view (right)**  
**Blutgefäße des Kopfes, Ansicht von vorne rechts**  
**Vasos sanguíneos de la cabeza, vista frontal derecha**  
**Vaisseaux sanguins de la tête, vue avant droit**  
**Vasos sanguíneos da cabeça, visão frontal direita**  
**Vasi sanguigni del capo, visione anteriore destra**  
**頭部の血管, 前面 (右側)**  
Кровеносные сосуды головы, вид спереди (справа)  
头部血管, 前面观 (右側)



**Blood vessels of the head, frontal view (left)**  
**Blutgefäße des Kopfes, Ansicht von vorne links**  
**Vasos sanguíneos de la cabeza, vista frontal izquierda**  
**Vaisseaux sanguins de la tête, vue avant gauche**  
**Vasos sanguíneos da cabeça, visão frontal esquerda**  
**Vasi sanguigni del capo, visione anteriore sinistra**  
**頭部の血管, 前面 (左側)**

Кровеносные сосуды головы, вид спереди (слева)  
 头部血管, 前面观 (左側)



# G

**Blood vessels of the head, oblique view from below (left)**

**Blutgefäße des Kopfes, Ansicht von schräg unten links**

**Vasos sanguíneos de la cabeza, vista oblicua inferior izquierda**

**Vaisseaux sanguins de la tête, vue en biais en bas à gauche**

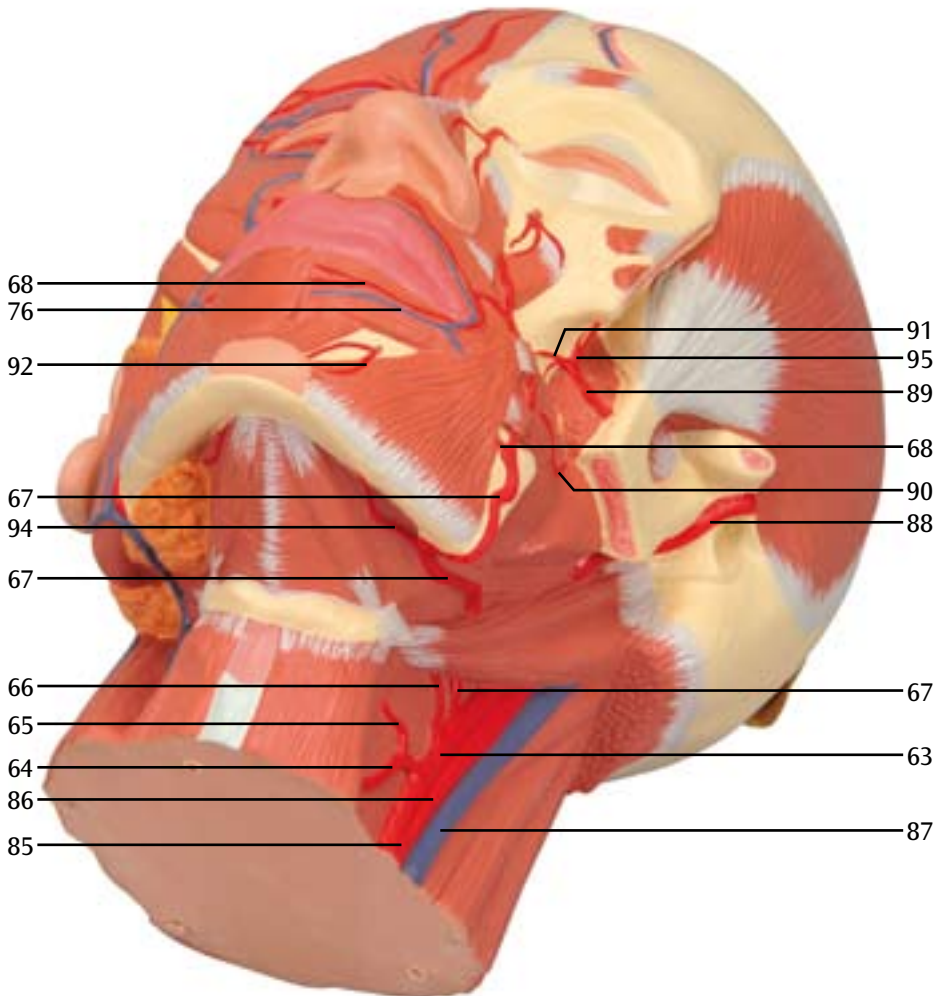
**Vasos sanguíneos da cabeça, visão transversal inferior esquerda**

**Vasi sanguigni del capo, visione trasversale inferiore sinistra**

**頭部の血管，斜め下から（左側）**

**Кровеносные сосуды головы, вид сбоку и снизу (слева)**

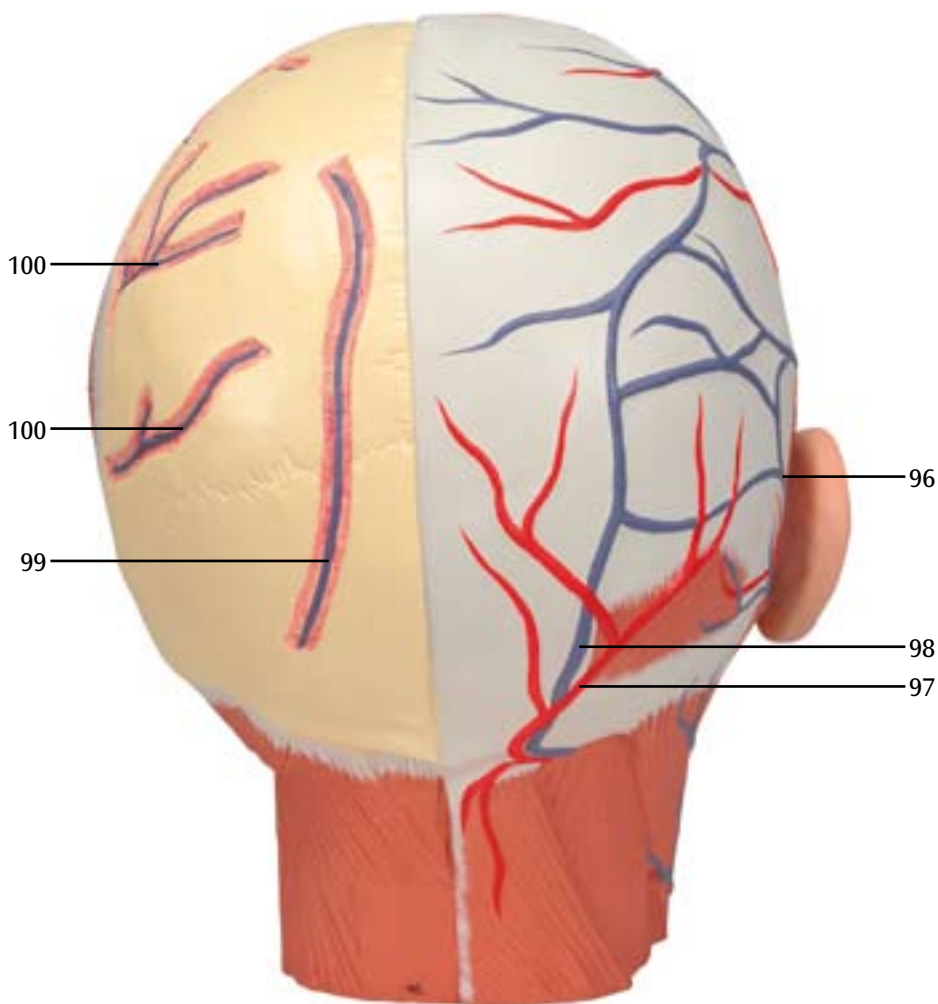
**头部肌肉，从下面的斜面观（左側）**





**Blood vessels of the head, rear view**  
**Blutgefäße des Kopfes, Ansicht von hinten**  
**Vasos sanguíneos de la cabeza, vista posterior**  
**Vaisseaux sanguins de la tête, vue arrière**  
**Vasos sanguíneos da cabeça, visão posterior**  
**Vasi sanguigni del capo, visione posteriore**  
**頭部の血管, 後面**

Кровеносные сосуды головы, вид сзади  
头部血管, 后面观



# Musculatura de la Cabeza con nervios

Español

- 1 Músculos frontal y occipital, venter frontal
- 2 Músculo esfínter del iris  
Sección de la cavidad ocular  
Sección del párpado
- 3 Músculo procerio de la nariz
- 4 Elevador del labio superior y del ala de la nariz
- 5 Músculos de la nariz, sección de trazado transversal
- 6 Elevador del labio superior
- 7 Músculo cigomático menor
- 8 Músculo cigomático mayor
- 9 Músculo risorio
- 10 Músculo esfínter de la boca
- 11 Depresor del labio inferior
- 12 Depresor de la comisura labial
- 13 Músculo mentoniano
- 14 Músculo buccinator
- 15 Músculo auricular anterior
- 16 Músculo auricular superior
- 17 Músculo auricular posterior
- 18 Músculo masticatorio
- 19 Músculo esternocleidomastoideo
- 20 Músculo esternohioideo
- 21 Músculo omohioideo
- 22 Mandíbula
- 23 Glándula parotídea
- 24 Conducto excretor de la glándula parotídea
- 25 Elevador de la comisura labial
- 26 Músculo corrugador superciliar
- 27 Músculo temporal
- 28 Músculo pterigoideo externo
- 29 Músculo pterigoideo interno
- 30 Músculo esplenio de la cabeza
- 31 Elevador del omóplato
- 32 Músculo escaleno posterior
- 33 Músculo escaleno medio
- 34 Músculo disfgástrico, vientre posterior
- 35 Tarso superior
- 36 Tarso inferior
- 37 Ligamento palpebral interno
- 38 Hueso frontal
- 39 Hueso parietal
- 40 Sutura coronal
- 41 Foramen infraorbital
- 42 Proceso mastoideo
- 43 Meato auditivo externo
- 44 Proceso cigomático (interfase)
- 45 Músculo estilohioideo
- 46 Músculo estilogloso
- 47 Músculo escaleno anterior
- 48 Músculo hiogloso
- 49 Músculo milohioideo
- 50 Músculo disfgástrico, vientre anterior
- 51 Hueso hioides
- 52 Cartílago tiroideo
- 53 Membrana tiroidea
- 54 Glándula salivar mandibular
- 55 Pabellón auditivo
- 56 Músculos frontal y occipital, venter occipital
- 57 Trapecio
- 58 Músculo semiespinal de la cabeza
- 59 Galea aponeurótica
- 60 Hueso occipital
- 61 Sutura Lambda
- 62 Sutura sagital
- 63 Carótida externa
- 64 Arteria tiroidea superior
- 65 Arteria laríngea superior
- 66 Arteria lingual
- 67 Arteria facial
- 68 Arteria labial inferior
- 69 Arteria labial superior
- 70 Arteria infraorbital
- 71 Arteria angular
- 72 Arco arterial del párpado inferior
- 73 Arco arterial del párpado superior
- 74 Arteria supratrocLEAR
- 75 Vena facial
- 76 Vena labial inferior
- 77 Vena labial superior
- 78 Vena angular
- 79 Vena palpebral inferior
- 80 Vena palpebral superior
- 81 Vena yugular externa
- 82 Arteria y vena temporales
- 83 Arteria y vena facial diagonal
- 84 Arteria y vena órbitas oculares
- 85 Arteria carótida común
- 86 Arteria carótida interna
- 87 V. yugular interna
- 88 Arteria temporal
- 89 Arteria maxilar
- 90 Arteria bucal
- 91 Arteria alveolar superior posterior
- 92 Arteria alveolar inferior, rama mentoniana
- 93 Vena de la calota, trazado frontal
- 94 Arteria submental
- 95 Arteria esfenopalatina
- 96 Vena auricular posterior
- 97 Arteria occipital
- 98 Vena occipital
- 99 Vena de la calota, trazado occipital
- 100 Vena de la calota, trazado frontal posterior

- 1 Muscle occipitofrontal, ventre frontal
- 2 Muscle orbiculaire de l'oeil  
Partie orbitaire  
Partie palpébrale
- 3 Muscle procérus
- 4 Muscle élévateur de la lèvre supérieure et de l'aile du nez
- 5 Muscle nasal, partie transversale
- 6 Muscle élévateur de la lèvre supérieure
- 7 Petit zygomatique
- 8 Grand zygomatique
- 9 Muscle risorius
- 10 Muscle orbiculaire de la bouche
- 11 Muscle abaisseur de la lèvre inférieure
- 12 Muscle abaisseur de l'angle de la bouche
- 13 Muscle mentonnier
- 14 Muscle buccinateur
- 15 Muscle auriculaire antérieur
- 16 Muscle auriculaire supérieur
- 17 Muscle auriculaire postérieur
- 18 Muscle masséter
- 19 Muscle sterno-cléido-mastoidien
- 20 Muscle sterno-hyoïdien
- 21 Muscle omo-hyoïdien
- 22 Maxillaire inférieur
- 23 Glande parotide
- 24 Conduit de la glande parotide
- 25 Muscle élévateur de l'angle de la bouche
- 26 Muscle corrugateur du sourcil
- 27 Muscle temporal
- 28 Muscle ptérygoïdien externe
- 29 Muscle ptérygoïdien interne
- 30 Muscle splénius de la tête
- 31 Muscle élévateur de la scapula
- 32 Muscle scalène postérieur
- 33 Muscle scalène moyen
- 34 Muscle digastrique, ventre postérieur
- 35 Tarse supérieur
- 36 Tarse inférieur
- 37 Ligament palpébral médial
- 38 Os frontal
- 39 Os pariétal
- 40 Suture coronale
- 41 Foramen infra-orbitaire
- 42 Processus mastoïde
- 43 Méat acoustique externe
- 44 Processus zygomatique (section de coupe)
- 45 Muscle stylo-hyoïdien
- 46 Muscle stylo-glosse
- 47 Muscle scalène antérieur
- 48 Muscle hyo-glosse
- 49 Muscle mylo-hyoïdien
- 50 Muscle digastrique, ventre antérieur
- 51 Os hyoïde
- 52 Cartilage thyroïde
- 53 Membrane thyro-hyoïdienne
- 54 Glande sous-maxillaire
- 55 Auricule
- 56 Muscle occipitofrontal, ventre occipital
- 57 Muscle trapèze
- 58 Muscle semi-épineux de la tête
- 59 Galéa aponévrotique  
[aponévrose épicroïdienne]
- 60 Os occipital
- 61 Suture lambdoïde
- 62 Suture sagittale
- 63 Artère carotide externe
- 64 Artère thyroïdienne supérieure
- 65 Artère laryngée supérieure
- 66 Artère linguale
- 67 Artère faciale
- 68 Artère labiale inférieure
- 69 Artère labiale supérieure
- 70 Artère infra-orbitaire
- 71 Artère angulaire
- 72 Arc palpébral inférieur
- 73 Arc palpébral supérieur
- 74 Artère sus-trochléaire interne
- 75 Veine faciale
- 76 Veine labiale inférieure
- 77 Veine labiale supérieure
- 78 Veine angulaire
- 79 Veine palpébrale inférieure
- 80 Veine palpébrale supérieure
- 81 Veine jugulaire externe
- 82 Artère et veine temporales superficielles
- 83 Artère et veine transversales de la face
- 84 Artère et veine supraorbitaires
- 85 Artère carotide commune
- 86 Artère carotide interne
- 87 Veine jugulaire interne
- 88 Artère temporale superficielle
- 89 Artère maxillaire
- 90 Artère buccale
- 91 Artère alvéolaire supérieure postérieure
- 92 Artère alvéolaire inférieure,  
branche mentonnière
- 93 Veine diploïque frontale
- 94 Artère submentonnière
- 95 Artère sphéno-palatine
- 96 Veine auriculaire postérieure
- 97 Artère occipitale
- 98 Veine occipitale
- 99 Veine diploïque occipitale
- 100 Veine diploïque temporale postérieure

# Musculatura da cabeça com adição de nervos *Português*

- 1 Músculo occipitofrontal, ventre frontal
- 2 Músculo orbicular do olho  
Porção orbital  
Porção palpebral
- 3 Músculo prócero
- 4 Músculo levantador do lábio superior e da asa do nariz
- 5 Músculo nasal, porção transversal
- 6 Músculo levantador do lábio superior
- 7 Músculo zigomático menor
- 8 Músculo zigomático maior
- 9 Músculo risório
- 10 Músculo orbicular da boca
- 11 Músculo depressor do lábio inferior
- 12 Músculo depressor do ângulo da boca
- 13 Músculo mentoniano
- 14 Músculo bucinador
- 15 Músculo auricular anterior
- 16 Músculo auricular superior
- 17 Músculo auricular posterior
- 18 Músculo masseter
- 19 Músculo esternocleidomastóideo
- 20 Músculo esternohióideo
- 21 Músculo omohióideo
- 22 Mandíbula
- 23 Glândula parótida
- 24 Ducto parotídeo
- 25 Músculo levantador do ângulo da boca
- 26 Músculo corrugador do supercílio
- 27 Músculo temporal
- 28 Músculo pterigóideo lateral
- 29 Músculo pterigóideo medial
- 30 Músculo epicrânio
- 31 Músculo levantador da escápula
- 32 Músculo escaleno posterior
- 33 Músculo escaleno médio
- 34 Músculo digástrico, ventre posterior
- 35 Pálpebra superior
- 36 Pálpebra inferior
- 37 Ligamento palpebral medial
- 38 Osso frontal
- 39 Osso parietal
- 40 Sutura coronal
- 41 Forame infraorbital
- 42 Processo mastóideo
- 43 Meato acústico externo
- 44 Processo zigomático (seção)
- 45 Músculo estilohióideo
- 46 Músculo estiloglosso
- 47 Músculo escaleno anterior
- 48 Osso hioglosso
- 49 Músculo milohióideo
- 50 Músculo digástrico, ventre anterior
- 51 Osso hióide
- 52 Cartilagem tireóide
- 53 Membrana tireohióidea
- 54 Glândula submandibular
- 55 Orelha externa
- 56 Músculo occipitofrontal, ventre occipital
- 57 Músculo trapézio
- 58 Músculo semiespinhal da cabeça
- 59 Gálea aponeurótica
- 60 Osso occipital
- 61 Sutura lambdóide
- 62 Sutura sagital
- 63 Artéria carótida externa
- 64 Artéria tireóide superior
- 65 Artéria laríngea superior
- 66 Artéria lingual
- 67 Artéria facial
- 68 Artéria labial inferior
- 69 Artéria labial superior
- 70 Artéria infraorbital
- 71 Artéria angular
- 72 Arco palpebral inferior
- 73 Arco palpebral superior
- 74 Artéria supratrocLEAR
- 75 Veia facial
- 76 Veia labial inferior
- 77 Veia labial superior
- 78 Veia angular
- 79 Veia palpebral inferior
- 80 Veia palpebral superior
- 81 Veia jugular externa
- 82 Artéria e veia temporal superficial
- 83 Artéria e veia transversa da face
- 84 Artéria e veia supraorbital
- 85 Artéria carótida comum
- 86 Artéria carótida interna
- 87 Veia jugular interna
- 88 Artéria temporal superficial
- 89 Artéria maxilar
- 90 Artéria bucal
- 91 Artéria alveolar póstero-superior
- 92 Artéria alveolar inferior, ramo mentoniano
- 93 Veia diplóica frontal
- 94 Artéria submentoniana
- 95 Artéria esfenopalatina
- 96 Veia auricular posterior
- 97 Artéria occipital
- 98 Veia occipital
- 99 Veia diplóica occipital
- 100 Veia diplóica temporal posterior

# Muscolatura della testa con nervi

- |  |  |
|--|--|
| 1 Muscolo occipitofrontale, ventre frontale                  | 51 Osso ioide                                  |
| 2 Muscolo orbicolare dell'occhio                             | 52 Cartilagine tiroidea                        |
| Parte orbitale   | 53 Membrana tiroidea                           |
| Parte palpebrale   | 54 Ghiandola submandibolare                    |
| 3 Muscolo procerò  | 55 Padiglione auricolare                       |
| 4 Muscolo elevatore del labbro superiore e dell'ala del naso | 56 Muscolo occipitofrontale, ventre occipitale |
| 5 Muscolo nasale, parte trasversa                            | 57 Muscolo trapezio                            |
| 6 Muscolo elevatore del labbro superiore                     | 58 Muscolo semispinale del capo                |
| 7 Muscolo zigomatico minore                                  | 59 Galea aponeurotica                          |
| 8 Muscolo zigomatico maggiore                                | 60 Osso occipitale                             |
| 9 Muscolo risorio  | 61 Sutura lambdoidea                           |
| 10 Muscolo orbicolare della bocca                            | 62 Sutura sagittale                            |
| 11 Muscolo depressore del labbro inferiore                   | 63 Arteria carotide esterna                    |
| 12 Muscolo depressore dell'angolo della bocca                | 64 Arteria tiroidea superiore                  |
| 13 Muscolo mentale   | 65 Arteria laringea superiore                  |
| 14 Muscolo buccinatore                                       | 66 Arteria linguale                            |
| 15 Muscolo auricolare anteriore                              | 67 Arteria facciale                            |
| 16 Muscolo auricolare superiore                              | 68 Arteria labiale inferiore                   |
| 17 Muscolo auricolare posteriore                             | 69 Arteria labiale superiore                   |
| 18 Muscolo massetere   | 70 Arteria infraorbitale                       |
| 19 Muscolo sternocleidomastoideo                             | 71 Arteria angolare                            |
| 20 Muscolo sternoioido                                       | 72 Arco palpebrale inferiore                   |
| 21 Muscolo omoioideo, ventre superiore                       | 73 Arco palpebrale superiore                   |
| 22 Mandibola   | 74 Arteria sopratrocleare                      |
| 23 Ghiandola parotide  | 75 Vena facciale                               |
| 24 Dotto parotideo   | 76 Vena labiale inferiore                      |
| 25 Muscolo elevatore dell'angolo della bocca                 | 77 Vena labiale superiore                      |
| 26 Muscolo corrugatore del sopracciglio                      | 78 Vena angolare                               |
| 27 Muscolo temporale   | 79 Vena palpebrale inferiore                   |
| 28 Muscolo pterigoideo esterno                               | 80 Vena palpebrale superiore                   |
| 29 Muscolo pterigoideo interno                               | 81 Vena giugulare esterna                      |
| 30 Muscolo splenio del capo                                  | 82 Arteria e vena temporale superficiale       |
| 31 Muscolo elevatore della scapola                           | 83 Arteria e vena trasversa della faccia       |
| 32 Muscolo scaleno posteriore                                | 84 Arteria e vena sopraorbitale                |
| 33 Muscolo scaleno medio                                     | 85 Arteria carotide comune                     |
| 34 Muscolo digastrico, ventre posteriore                     | 86 Arteria carotide interna                    |
| 35 Tarso superiore   | 87 Vena giugulare interna                      |
| 36 Tarso inferiore   | 88 Arteria temporale superficiale              |
| 37 Legamento palpebrale mediale                              | 89 Arteria mascellare                          |
| 38 Osso frontale   | 90 Arteria boccale                             |
| 39 Osso parietale  | 91 Arteria alveolare posterosuperiore          |
| 40 Sutura coronale   | 92 Arteria alveolare inferiore, ramo mentale   |
| 41 Foro infraorbitale  | 93 Vena diploica frontale                      |
| 42 Processo mastoideo  | 94 Vena submentale                             |
| 43 Meato acustico esterno                                    | 95 Arteria sfenopalatina                       |
| 44 Processo zigomatico                                       | 96 Vena auricolare posteriore                  |
| 45 Muscolo stiloioideo                                       | 97 Arteria occipitale                          |
| 46 Muscolo stiloglosso                                       | 98 Vena occipitale                             |
| 47 Muscolo scaleno anteriore                                 | 99 Vena diploica occipitale                    |
| 48 Muscolo ioglosso  | 100 Vena diploica temporale posteriore         |
| 49 Muscolo miloioideo  |  |
| 50 Muscolo digastrico, ventre anteriore                      |  |

# 頭部の筋と血管

日本語

- 1 前頭筋
- 2 眼輪筋  
眼窩部  
眼瞼部
- 3 鼻根筋
- 4 上唇鼻翼挙筋（眼角筋）
- 5 鼻筋，横部
- 6 上唇挙筋（眼窩下筋）
- 7 小頬骨筋
- 8 大頬骨筋
- 9 笑筋
- 10 口輪筋
- 11 下唇下制筋
- 12 口角下制筋（三角筋）
- 13 オトガイ筋
- 14 頬筋
- 15 前耳介筋
- 16 上耳介筋
- 17 後耳介筋
- 18 咬筋
- 19 胸鎖乳突筋
- 20 胸骨舌骨筋
- 21 肩甲舌骨筋，上腹
- 22 下顎
- 23 耳下腺
- 24 耳下腺管
- 25 口角挙筋（犬歯筋）
- 26 皺眉筋
- 27 側頭筋
- 28 外側翼突筋
- 29 内側翼突筋
- 30 頭板状筋
- 31 肩甲挙筋
- 32 後斜角筋
- 33 中斜角筋
- 34 顎二腹筋，後腹
- 35 上瞼板
- 36 下瞼板
- 37 内側眼瞼韧带
- 38 前頭骨
- 39 頭頂骨
- 40 冠状縫合
- 41 眼窩下孔
- 42 乳様突起
- 43 外耳道
- 44 頬骨突起
- 45 茎突舌骨筋
- 46 茎突舌筋
- 47 前斜角筋
- 48 舌骨舌筋
- 49 顎舌骨筋
- 50 顎二腹筋，前腹
- 51 舌骨
- 52 甲状軟骨
- 53 甲状舌骨膜
- 54 顎下腺
- 55 外耳
- 56 後頭前頭筋，後頭筋
- 57 僧帽筋
- 58 頭半棘筋
- 59 帽状腱膜
- 60 後頭骨
- 61 ラムダ(状)縫合
- 62 矢状縫合
- 63 外頸動脈
- 64 上甲状腺動脈
- 65 上喉頭動脈
- 66 舌動脈
- 67 顔面動脈
- 68 下唇動脈
- 69 上唇動脈
- 70 眼窩下動脈
- 71 眼角動脈
- 72 下眼瞼動脈弓
- 73 上眼瞼動脈弓
- 74 滑車上動脈
- 75 顔面静脈
- 76 下唇静脈
- 77 上唇静脈
- 78 眼角静脈
- 79 下眼瞼静脈
- 80 上眼瞼静脈
- 81 外頸静脈
- 82 浅側頭動脈と静脈
- 83 顔面横動脈と静脈
- 84 眼窩上動脈と静脈
- 85 総頸動脈
- 86 内頸動脈
- 87 内頸静脈
- 88 浅側頭動脈
- 89 顎動脈
- 90 頬動脈
- 91 後上歯槽動脈
- 92 下歯槽動脈，オトガイ枝
- 93 前頭板間静脈
- 94 オトガイ下動脈
- 95 蝶口蓋動脈
- 96 後耳介静脈
- 97 後頭動脈
- 98 後頭静脈
- 99 後頭板間静脈
- 100 後側頭板間静脈

# Мышклатура головы с нервами

- 1 Затыльно-лобная мышца, лобное брюшко
- 2 Круговая мышца глаза  
(мышечный сфинктер вокруг глаза)  
Орбитальная часть лобной кости  
Вековая часть
- 3 Мышца гордецов (мышца агрессии)
- 4 Мышца, поднимающая верхнюю  
убу и крылья носа
- 5 Поперечная часть носовой мышцы
- 6 Мышца, поднимающая верхнюю губу
- 7 Малая скуловая мышца
- 8 Большая скуловая мышца
- 9 Мышца смеха
- 10 Круговая мышца рта  
(мышечный сфинктер около рта)
- 11 Мышца, опускающая нижнюю губу
- 12 Мышца, опускающая углы рта
- 13 Подбородочная мышца
- 14 Щечная мышца
- 15 Передняя ушная мышца
- 16 Верхняя ушная мышца
- 17 Задняя ушная мышца
- 18 Жевательная мышца
- 19 Грудино-ключично-сосцевидная мышца
- 20 Грудино-подъязычная мышца
- 21 Лопаточно-подъязычная мышца, верхнее  
брюшко
- 22 Нижняя челюсть
- 23 Околоушная железа
- 24 Проток околоушной железы
- 25 Мышца, поднимающая угол рта
- 26 Мышца, сморщивающая бровь
- 27 Височная мышца
- 28 Латеральная крыловидная мышца
- 29 Медиальная крыловидная мышца
- 30 Ременная мышца головы
- 31 Мышца, поднимающая лопатку
- 32 Задняя лестничная мышца
- 33 Средняя лестничная мышца
- 34 Двубрюшная мышца, заднее брюшко
- 35 Верхняя мышца хряща века
- 36 Нижняя мышца хряща века
- 37 Медиальная связка века
- 38 Лобная кость
- 39 Теменная кость
- 40 Венечный шов
- 41 Подглазничное отверстие
- 42 Сосцевидный отросток
- 43 Наружный слуховой проход
- 44 Скуловой отросток
- 45 Шило-подъязычная мышца
- 46 Шило-язычная мышца
- 47 Передняя лестничная мышца
- 48 Челюстно-подъязычная мышца
- 49 Подъязычно-язычная мышца
- 50 Двубрюшная мышца, переднее брюшко
- 51 Подъязычная кость
- 52 Щитовидный хрящ
- 53 Щитоподъязычная мембрана
- 54 Поднижнечелюстная железа
- 55 Ухо
- 56 Затыльно-лобная мышца, затылочное  
брюшко
- 57 Трапециевидная мышца
- 58 Полуостистая мышца головы
- 59 Надчерепной апоневроз
- 60 Затылочная кость
- 61 Лямбдовидный шов
- 62 Сагитальный шов
- 63 Наружная сонная артерия
- 64 Передняя щитовидная артерия
- 65 Передняя гортанная артерия
- 66 Язычная артерия
- 67 Лицевая артерия
- 68 Нижняя губная артерия
- 69 Верхняя губная артерия
- 70 Подглазничная артерия
- 71 Угловая артерия
- 72 Нижняя арка века
- 73 Верхняя арка века
- 74 Надблоковая артерия
- 75 Лицевая вена
- 76 Нижняя губная вена
- 77 Верхняя губная вена
- 78 Угловая вена
- 79 Нижняя вековая вена
- 80 Верхняя вековая вена
- 81 Наружная яремная вена
- 82 Поверхностная височная артерия и вена
- 83 Поперечная лицевая артерия и вена
- 84 Надглазничная артерия и вена
- 85 Общая сонная артерия
- 86 Внутренняя сонная артерия
- 87 Внутренняя яремная вена
- 88 Поверхностная височная артерия
- 89 Верхнечелюстная артерия
- 90 Щечная артерия
- 91 Задняя верхняя альвеолярная артерия
- 92 Нижняя альвеолярная артерия,  
подбородочная ветвь
- 93 Лобная диплоическая вена
- 94 подподбородочная артерия
- 95 Основно-небная артерия
- 96 Задняя ушная вена
- 97 Затылочная артерия
- 98 Затылочная вена
- 99 Затылочная диплоическая вена
- 100 Задняя височная диплоическая вена

# 带有神经的头部肌肉组织

中文

- 1 枕额肌, 额腹
- 2 眼轮匝肌 (环绕眼部的括约肌)  
额骨眼眶部骨骼  
上睑提肌
- 3 降眉间肌 (攻击肌)
- 4 鼻翼提上唇肌 (上唇和鼻翼的提肌)
- 5 鼻肌横部
- 6 提上唇肌 (上唇提肌)
- 7 颧小肌
- 8 颧大肌
- 9 笑肌
- 10 口轮匝肌 (口周围括约肌)
- 11 降下唇肌 (下唇降肌)
- 12 降口角肌 (口角降肌)
- 13 颊肌 (提下颌肌)
- 14 颊肌 (酒窝肌)
- 15 耳前肌
- 16 耳上肌
- 17 耳后肌
- 18 咀嚼肌
- 19 胸锁乳突肌
- 20 胸骨舌骨肌
- 21 肩胛舌骨肌, 上腹
- 22 下颌骨 (下颚)
- 23 腮腺
- 24 腮腺管
- 25 提口角肌
- 26 皱眉肌 (皱眉肌肉)
- 27 颞肌
- 28 翼外侧肌
- 29 翼内肌
- 30 头夹肌
- 31 肩胛提肌
- 32 后斜角肌
- 33 中斜角肌
- 34 二腹肌, 后腹
- 35 上睑板肌
- 36 下睑板肌
- 37 睑内侧韧带
- 38 额骨
- 39 顶骨
- 40 冠状缝
- 41 眶下孔
- 42 乳突
- 43 外耳道
- 44 颧突
- 45 茎突舌骨肌
- 46 茎突舌肌
- 47 前斜角肌
- 48 下颌舌骨肌
- 49 舌骨舌肌
- 50 二腹肌, 前腹
- 51 舌骨
- 52 甲状软骨
- 53 甲状舌骨膜
- 54 下颌(下)腺
- 55 耳廓
- 56 枕额肌, 枕腹
- 57 斜方肌
- 58 头半棘肌
- 59 帽状腱膜 (颅顶腱膜)
- 60 枕骨
- 61 人字缝
- 62 矢状缝
- 63 颈外动脉
- 64 甲状腺上动脉
- 65 喉上动脉
- 66 舌动脉
- 67 面动脉
- 68 下唇动脉
- 69 上唇动脉
- 70 眶下动脉
- 71 内眦动脉
- 72 下睑板弓
- 73 上睑板弓
- 74 滑车上动脉
- 75 面静脉
- 76 下唇静脉
- 77 上唇静脉
- 78 内眦静脉
- 79 下睑静脉
- 80 上睑静脉
- 81 颈外静脉
- 82 颞部浅表动脉和静脉
- 83 面横动脉和静脉
- 84 眶上动脉和静脉
- 85 颈总动脉
- 86 颈内动脉
- 87 颈内静脉
- 88 颞部浅表动脉
- 89 上颌动脉
- 90 颊动脉
- 91 上牙槽后动脉
- 92 下牙槽动脉, 颊支
- 93 额板障静脉
- 94 颞下动脉
- 95 蝶腭动脉
- 96 耳后静脉
- 97 枕动脉
- 98 枕静脉
- 99 枕(骨)板障静脉
- 100 颞后板障静脉





**3B SCIENTIFIC® PRODUCTS**

**3B Scientific GmbH**

Rudorffweg 8 • 21031 Hamburg • Germany

Tel.: + 49-40-73966-0 • Fax: + 49-40-73966-100

[www.3bscientific.com](http://www.3bscientific.com) • [3b@3bscientific.com](mailto:3b@3bscientific.com)

© Copyright 2002 for instruction manual and design of product:  
3B Scientific GmbH, Germany